

留置阑尾支架在内镜逆行性阑尾炎治疗术 治疗急性化脓性阑尾炎中的疗效分析*

毕颖¹ 李前龙² 杨正英¹ 袁希惠¹ 任金凤¹ 杨敏媛¹ 刘天宇^{1,2}

(1. 成都中医药大学医学与生命科学学院, 四川 成都 610075; 2. 遂宁市中心医院, 四川 遂宁 629000)

【摘要】 目的 探讨内镜逆行性阑尾炎治疗术(ERAT)中留置阑尾支架及支架留置时间对减少 ERAT 术后阑尾炎复发的作用。方法 选取 2019 年 9 月—2022 年 12 月遂宁市中心医院因化脓性阑尾炎行 ERAT 的 94 例患者临床资料,根据患者 ERAT 中是否留置阑尾支架分为支架组($n=42$)和无支架组($n=52$)。比较两组一年复发率、阑尾支架留置时间、腹痛 VAS 评分、疼痛缓解时间、不良事件、住院时间、治疗总费用。结果 支架组随访期内复发率(4.7%)低于无支架组(19.2%)($Z=4.368, P=0.037$)。在支架组的 42 例患者中,有 5 例患者在随访期间支架自动脱落,支架中位留置时间为 2.5 个月。支架组中,复发患者支架中位留置时间为 0.84 个月,小于未复发患者 3 月,差异有统计学意义($Z=-2.019, P=0.043$)。结论 在化脓性阑尾炎 ERAT 中,留置阑尾支架并适当延长支架留置时间,能有效预防术后阑尾炎复发。

【关键词】 急性化脓性阑尾炎;结肠镜;阑尾支架;内镜逆行性阑尾炎治疗术

【中图分类号】 R 656.8 **【文献标志码】** A **DOI:**10.3969/j.issn.1672-3511.2025.04.021

Efficacy of appendiceal stent indwelling in endoscopic retrograde appendicitis treatment for acute suppurative appendicitis

BI Ying¹, LI Qianlong², YANG Zhengying¹, YUAN Xihui¹, REN Jinfeng¹, YANG Minyuan¹, LIU Tianyu^{1,2}

(1. College of Medicine and Life Sciences, Chengdu University of Traditional Chinese Medicine, Chengdu 610075, China;

2. Suining Central Hospital, Suining 629000, Sichuan, China)

【Abstract】 **Objective** To investigate the effect of indwelling appendicitis stent in endoscopic retrograde appendicitis (ERAT) and research its indwelling time on reducing the recurrence of appendicitis after ERAT. **Methods** This study reviewed the clinical data of 94 patients accepted ERAT for suppurative appendicitis in Suining Central Hospital from September 2019 to December 2022. Patients were divided into stent group ($n=42$) and stentless group ($n=52$) according to whether or not they had indignant appendicitis during ERAT. The one-year recurrence rate, appendiceal stent retention time, abdominal pain VAS score, pain relief time, adverse events, length of hospital stay and total treatment cost were compared between the two groups. **Results** The recurrence rate in the stenting group was 4.7% lower than 19.2% in the stentless group ($P=0.037$). Of the 42 patients in the stent group, five had their stents come off automatically during follow-up, and the median stent retention time was 2.5 months. In stent group, the median stent retention time in patients with relapse was 0.84 months, which was less than 3 months in patients with no recurrence, and the difference was statistically significant ($P=0.043$). **Conclusion** In the treatment of suppurative appendicitis with ERAT, the retention of appendicitis stent and appropriate extension of the retention time can effectively prevent the recurrence of appendicitis.

【Key words】 Acute suppurative appendicitis; Colonoscopy; Appendiceal stent; Endoscopic retrograde appendicitis treatment

基金项目:四川省医学科研青年创新课题计划项目(Q18046);遂宁市中医药专项课题(SN2023B07)

通信作者:刘天宇, E-mail:liutianyu@sns120.com

引用本文:毕颖,李前龙,杨正英,等.留置阑尾支架在内镜逆行性阑尾炎治疗术治疗急性化脓性阑尾炎中的疗效分析[J].西部医学,2025,37

(4):584-587. DOI:10.3969/j.issn.1672-3511.2025.04.021

急性阑尾炎是临床上最常见的腹部急症之一,发病率居外科急腹症的首位,占 25% 左右^[1]。急性化脓性阑尾炎属于急性阑尾炎的一种,具有起病急、病情重、易发生全身并发症的特点,外科治疗后易出现感染、腹腔粘连、愈合不良等术后并发症^[2-6]。内镜逆行性阑尾炎治疗(Endoscopic retrograde appendicitis therapy, ERAT)是受到内窥镜逆行胰胆管造影术(Endoscopic retrograde cholangiopancreatography, ERCP)的启发,用于治疗急性阑尾炎的内镜下微创治疗^[7]。ERAT 不仅能快速缓解阑尾炎症状,而且能较好地维持阑尾结构和功能完整,受到国内外学者的重视。研究表明,高达 93.8%~95% 的单纯性急性阑尾炎在 ERAT 后未复发^[8-9]。国内外在 ERAT 用于单纯性阑尾炎中的研究表明,ERAT 可以作为治疗急性单纯性阑尾炎的有效方法^[10-13]。但 ERAT 术中是否留置阑尾支架及支架留置时间缺乏研究报道。本研究在前期对急性化脓性阑尾炎进行 ERAT 个案治疗中取得了确定疗效之后,对 2019 年 9 月—2022 年 12 月在遂宁市中心医院拟诊为急性化脓性阑尾炎的 94 名患者进行 ERAT 治疗,回顾分析相关数据,以探讨 ERAT 术中放置支架及支架留置时间对减少 ERAT 术后阑尾炎复发的作用。

1 资料与方法

1.1 一般资料 本研究经遂宁市中心医院伦理委员会批准同意(批件号:KYLLKS20230018),以 2019 年

9 月—2022 年 12 月遂宁市中心医院拟诊的 94 例急性化脓性阑尾炎接受 ERAT 治疗的患者为观察对象,根据患者 ERAT 治疗中是否留置阑尾支架分为支架组($n=42$)和无支架组($n=52$)。纳入标准:疑诊急性化脓性阑尾炎,接受内镜检查确诊为急性化脓性阑尾炎,并接受 ERAT 治疗。排除标准:①因心、肺、凝血系统等严重功能不全而不能耐受肠镜检查或治疗的患者。②结肠严重狭窄或梗阻不能完成结肠镜检查的患者。③阑尾开口闭塞,不能进行 ERAT 治疗。④慢性阑尾炎或合并其他阑尾疾病如阑尾肿瘤的患者。

1.2 术前准备 患者术前 4~6 h 禁食水,口服 2 L 聚乙二醇电解质溶液行肠镜准备,无法完成口服者行清洁灌肠。肠道准备完毕后于数字减影血管造影术(Digital subtraction angiography, DSA)室进行 ERAT,无法接受放射检查者使用彩超监视。

1.3 ERAT 具体步骤 对所有拟诊患者均完善肠镜检查,以头端带有透明帽的肠镜经肛门循肠腔打开 Gerlach 瓣以暴露阑尾开口,用十二指肠乳头切开刀进行阑尾腔插管,并注射碘海醇或六氟化硫微泡造影剂,观察阑尾形态以及造影剂有无外漏至腹腔、有无充盈缺损;随后使用灭菌注射用水冲洗,并使用球囊清理阑尾腔;治疗术中将 8.5Fr 塑料支架置入支架组患者阑尾腔引流,见图 1。ERAT 术后当晚患者即可进流质饮食,治疗后第 1 天即可进普通饮食。

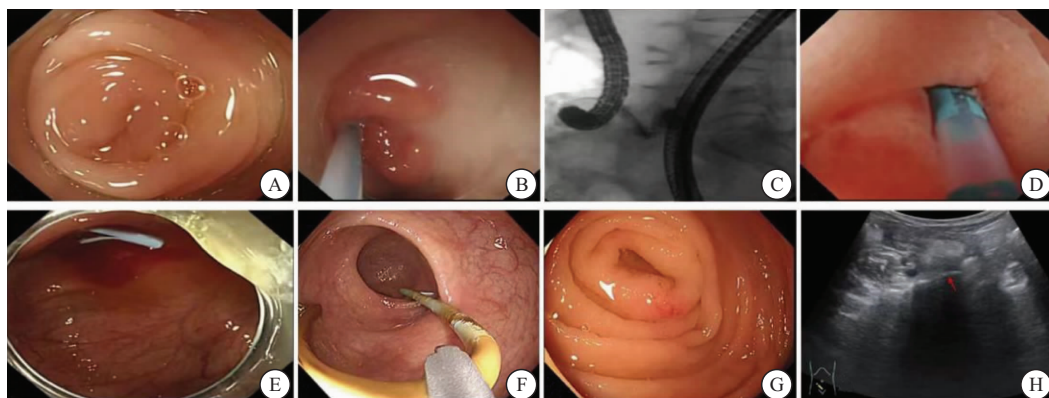


图 1 内镜逆行性阑尾炎治疗术(ERAT)示意图

Table 1 The endoscopic retrograde appendicitis therapy procedure

注:A. 肿胀的阑尾开口;B. 经造影导管冲洗出脓液;C. X 线透视下造影剂填充阑尾腔;D. 冲洗阑尾腔直至液体清亮;E. 置入阑尾支架;F. 取出阑尾支架;G. 取出支架后阑尾开口黏膜恢复正常;H. 存在放射禁忌的患者使用超声监测阑尾情况。

1.4 观察项目及随访 治疗后 1 年对患者电话或门诊随访,观察项目包括 1 年复发率、阑尾支架留置时间、治疗前后腹痛 VAS 评分、疼痛缓解时间、不良事件、住院时间、治疗总费用。

1.5 统计学分析 采用 SPSS 26.0 统计学软件进行统计处理,连续变量以 $[M(P_{25}, P_{75})]$ 表示,并用秩和

检验进行统计学分析;计数资料采用(%)表示,并用 χ^2 检验统计学分析。 $P < 0.05$ 为差异有统计学意义。

2 结果

2.1 两组的基线特征比较 治疗前,两组的年龄、性别、治疗前白细胞数、术前 VAS 评分比较差异均无统计学意义($P > 0.05$),见表 1。

表 1 一般资料[M(P₂₅, P₇₅), n(×10⁻²)]

Table 1 Basic characteristics

项目	支架组(n=42)	无支架组(n=52)	Z/χ ²	P
年龄(岁)	39.00(29.75,57.00)	44.5(31.25,54.75)	-0.377	0.706
性别			3.753	0.053
男性	15(35.70)	29(55.80)		
女性	27(64.30)	23(41.80)		
VAS 评分(分)	3(2.00,6.00)	3(1.75,6.00)	-0.415	0.678
血白细胞计数(×10 ⁹ /L)	9.69(6.45,11.90)	9.65(6.28,12.70)	-0.236	0.814
静脉抗生素使用	35(83.3)	41(78.8)	0.302	0.583
发病时间(d)	3(1.6)	3.33(1.4)	-1.241	0.215

2.2 两组临床结果比较 94 名患者中 12 名患者(12.8%)于治疗后 1 年内经医疗机构确诊复发,并行外科阑尾切除术,其中支架组 2 名患者(4.7%)复发,无支架组有 10 名患者复发(19.2%),支架组复发率显著低于无支架组(P<0.05);两组患者腹痛缓解时间、出院前 VAS 评分、住院时间比较差异无统计学意义(P>0.05),见表 2。

表 2 两组临床结果比较[M(P₂₅, P₇₅), n(×10⁻²)]

Table 2 Main outcomes of the two groups

指标	支架组(n=42)	无支架组(n=52)	Z/χ ²	P
VAS 评分(分)	1(1,1)	1(1,1)	-0.278	0.781
腹痛缓解时间(d)	2(0,3)	2(0,2)	-1.006	0.314
复发	2(4.7)	10(19.2)	4.368	0.037
住院时间(d)	4(2,5)	3(2,5)	-0.012	0.991
住院费用(元)	6 737.07(5 398.31,7 996.56)	6 437.65(4 997.45,7 568.87)	-0.814	0.416

2.3 支架留置时间与复发的关系 支架留置时间中位数为 2.5(2,3)个月。留置阑尾支架的患者中,5 名患者在随访期内支架自动脱落,自动脱落最短时间和最长分别为 1 月和 3 月。支架组中复发患者支架留置时间中位数为 0.84 月,小于未复发患者阑尾支架中位留置时间 3(2,3)月,差异有统计学意义(Z=-2.019, P=0.043)。

2.4 不良事件 在本研究中,支架组 1 名患者在治疗后 20 天发生阑尾穿孔,并于遂宁市中心医院接受阑尾切除手术。2 名无支架组患者分别于治疗后 1 月和 9 月随访期内出现非麦氏点腹痛症状,但未确诊阑尾炎复发。腹痛患者自行服用药物后症状缓解,后未在随访期内复发。

3 讨论

阑尾管腔狭窄、阑尾结石形成是导致阑尾梗阻和阑尾炎的最常见因素,一旦阑尾腔引流不畅通,发生阻塞,管腔内的细菌就会大量繁殖并分泌毒素,破坏黏膜上皮,侵入黏膜,最终导致感染发生化脓性炎症^[14]。引流不畅通的问题可能导致急性化脓性阑尾炎首次发作,也是患者在 ERAT 后复发的重要原因^[13,15]。

本研究中 89 名患者入院出现腹痛症状,其中 32 名患者术后当天腹痛症状完全缓解,两组患者术后疼痛评分和疼痛缓解时间无明显差异。两组患者术后都在较短时间内缓解疼痛,可能是因为阑尾及周围系膜在彻底冲洗之后肿胀程度减轻,对周围刺激减少,大量脓液得到有效引流,因此腹痛能够在较短的时间缓解。一项旨在对比 ERAT 和腹腔镜阑尾切除术(Laparoscopic appendectomy, LA)疗效的研究中,有 1 例复发患者再次选择 ERAT,置入支架后未再复发,提示充分引流可能是减少阑尾炎复发的有效手段^[13]。

本研究发现,留置阑尾支架可能降低 ERAT 术后急性化脓性阑尾炎复发率,分析原因如下:①充分地冲洗后留置支架,可以预防术中粪石再次进入阑尾腔。②术后一定时间内可以防止阑尾腔再次发生粪石梗阻。③留置阑尾支架后,在支架的连通作用下,阑尾腔与肠腔压力几乎相等,肠道内液体反流入阑尾的机会减小。④阑尾管腔因炎症造成的管壁肿胀,支架置入后可以扩张管腔,保持管腔通畅。因此,留置阑尾支架引流可能对减少阑尾炎复发尤其是化脓性阑尾炎复发有一定作用。

对支架组患者支架留置时间分析发现,适当延长 ERAT 术后阑尾支架留置时间,有助于减少 ERAT 术后化脓性阑尾炎复发。考虑的原因可能有:①部分患者存在阑尾周围脓肿等并发症,延长阑尾支架留置时间有利于对脓液充分引流。②阑尾有极其丰富的生物膜,其以共价形式附着在肠道的上皮层,可以不断脱落和再生,延长支架留置时间有助于恢复阑尾免疫功能^[16]。③在支架留置期间内,阑尾黏膜可能进行自我修复,Gerlach 瓣也可能恢复其结构和功能^[17-18]。

在 ERAT 操作中,术者行阑尾插管可见脓性液体溢出,内镜下可看到阑尾黏膜炎症,以及术后病理活检可以有助于鉴别阑尾肿瘤及阑尾周围疾病。既往研究也表明,结肠镜检查诊断急性阑尾炎,敏感性为 100%,特异性为 99%^[8,19-20]。在本研究中,仅 5.3% 患者 ERAT 前明确急性化脓性阑尾炎诊断,75.5% 患者无明显影像学和其他依据提示化脓性病变更,术前诊断为急性阑尾炎,ERAT 术中取病理活检,经术后病理诊断为急性化脓性阑尾炎。还有 19.1% 患者,因术前临床症状与体征不相符,疑诊为急性阑尾炎,经内镜治疗时确诊。因此,ERAT 可能成为化脓性阑尾炎新的诊断依据。在本研究中,一名支架组患者治疗后 20 天发生阑尾穿孔。有研究指出 ERAT 有加剧穿孔和漏诊肿瘤的风险,部分患者还需要多次结肠检查^[14]。急性阑尾炎患者阑尾黏膜水肿情况下内镜操作和支架留置可能会诱发阑尾穿孔,还需要更多研究

验证其相关性及进一步提高 ERAT 技术和设备水平。

4 结论

ERAT 术中留置阑尾支架并适当延长留置时间,可能降低急性化脓性阑尾炎患者 ERAT 术后复发的风险,其可能成为治疗急性化脓性阑尾炎的有效微创治疗方法,具有较高的临床价值。本研究尚需增加临床观察样本量,以进一步证实 ERAT 在急性化脓性阑尾炎诊疗中的临床效果和支架留置的最佳时间。

【参考文献】

- [1] SAHM M, PROSS M, LIPPERT H. Acute appendicitis - changes in epidemiology, diagnosis and therapy[J]. Zentralbl Chir, 2011,136(1):18-24.
- [2] LI Z, ZHAO L, CHENG Y, *et al.* Abdominal drainage to prevent intra-peritoneal abscess after open appendectomy for complicated appendicitis[J]. Cochrane Database Syst Rev, 2018,5(5):D10168.
- [3] CRAMM S L, LIPSKAR A M, GRAHAM D A, *et al.* Association of Gangrenous, Suppurative, and Exudative Findings With Outcomes and Resource Utilization in Children With Nonperforated Appendicitis[J]. JAMA Surg, 2022,157(8):685-692.
- [4] BUONPANE C L, VACEK J, HARRIS C J, *et al.* Controversy in the classification of appendicitis and utilization of postoperative antibiotics[J]. Surgery, 2022,171(4):1022-1026.
- [5] JACOBSON J C, CLARK R A, CHUNG D H. Gangrenous, Suppurative, and Exudative Nonperforated Appendicitis-A Distinct Pathology? [J]. JAMA Surg, 2022,157(8):692.
- [6] BAE E, DEHAL A, FRANZ V, *et al.* Postoperative antibiotic use and the incidence of intra-abdominal abscess in the setting of suppurative appendicitis: a retrospective analysis [J]. Am J Surg, 2016,212(6):1121-1125.
- [7] LIU B R, SONG J T, HAN F Y, *et al.* Endoscopic retrograde appendicitis therapy: a pilot minimally invasive technique (with videos)[J]. Gastrointest Endosc, 2012,76(4):862-866.
- [8] LI Y, MI C, LI W, *et al.* Diagnosis of Acute Appendicitis by Endoscopic Retrograde Appendicitis Therapy (ERAT): Combination of Colonoscopy and Endoscopic Retrograde Appendicography[J]. Dig Dis Sci, 2016,61(11):3285-3291.
- [9] LIU B R, MA X, FENG J, *et al.* Endoscopic retrograde appendicitis therapy (ERAT) : a multicenter retrospective study in China[J]. Surg Endosc, 2015,29(4):905-909.
- [10] LIU T, JIANG K, BI Y. Endoscopic retrograde appendicitis therapy in a pregnant patient with acute septic appendicitis[J]. Asian J Surg, 2022,45(10):2070-2071.
- [11] LIU S, PEI F, WANG X, *et al.* The immune impact of mimic endoscopic retrograde appendicitis therapy and appendectomy on rabbits of acute appendicitis[J]. Oncotarget, 2017, 8(39):66528-66539.
- [12] LIU B R, KONG L J, ULLAH S, *et al.* Endoscopic retrograde appendicitis therapy (ERAT) vs appendectomy for acute uncomplicated appendicitis: A prospective multicenter randomized clinical trial[J]. J Dig Dis, 2022,23(11):636-641.
- [13] YANG B, KONG L, ULLAH S, *et al.* Endoscopic retrograde appendicitis therapy versus laparoscopic appendectomy for uncomplicated acute appendicitis[J]. Endoscopy, 2022, 54(8):747-754.
- [14] LI D, YANG B, LIAO J, *et al.* Endoscopic retrograde appendicitis therapy or antibiotics for uncomplicated appendicitis[J]. Br J Surg, 2023,110(6):635-637.
- [15] BHANGU A, SØREIDE K, DI SAVERIO S, *et al.* Acute appendicitis: modern understanding of pathogenesis, diagnosis, and management[J]. Lancet, 2015,386(10000):1278-1287.
- [16] VITETTA L, CHEN J, CLARKE S. The vermiform appendix: an immunological organ sustaining a microbiome inoculum[J]. Clin Sci (Lond), 2019,133(1):1-8.
- [17] MUNAKATA S, TOHYA M, MATSUZAWA H, *et al.* Analysis of appendectomy samples identified dysbiosis in acute appendicitis[J]. Biosci Microbiota Food Health, 2021,40(2):92-97.
- [18] WONG Y C, WANG L J, WU C H, *et al.* Using MRI appendicitis scale and DWI for the diagnosis of acute appendicitis in pregnant women[J]. Eur Radiol, 2023,34(3):1764-1773.
- [19] SHEN Z, SUN P, JIANG M, *et al.* Endoscopic retrograde appendicitis therapy versus laparoscopic appendectomy versus open appendectomy for acute appendicitis: a pilot study[J]. BMC Gastroenterol, 2022,22(1):63.
- [20] CHANG H S, YANG S K, MYUNG S J, *et al.* The role of colonoscopy in the diagnosis of appendicitis in patients with atypical presentations[J]. Gastrointest Endosc, 2002, 56(3):343-348.

(收稿日期:2023-09-05;修回日期:2024-10-23;编辑:黎仕娟)