

胸神经联合前锯肌平面阻滞对保留胸肌乳腺癌根治术后患者早期康复质量的影响*

甄书青¹ 金明² 陈慧霞¹ 王华¹ 赵广平¹ 李建华¹ 王新波¹ 陈永学¹

(1. 邯郸市中心医院麻醉科, 河北 邯郸, 056001; 2. 河北工程大学附属医院麻醉科, 河北 邯郸, 056001)

【摘要】 目的 探索胸神经联合前锯肌平面阻滞对保留胸肌乳腺癌根治术后患者早期恢复质量的影响。方法 选取2020年9月~2021年3月在邯郸市中心医院诊断乳腺癌并拟行保留胸肌式乳腺癌根治术的117例患者。根据是否术前行胸神经联合阻滞,分为全麻组和全麻复合神经阻滞组。于术毕24、48 h记录患者恶心呕吐发生率,上肢感觉异常,腋窝疼痛评分以及镇痛补救药物的用量。术毕48 h,行40项恢复质量评分量表(QoR-40)评分。比较术前血常规与术后一天血常规中性粒细胞和淋巴细胞的比值。**结果** 全麻复合神经阻滞组在24、48 h的恶心呕吐发生率及镇痛补救药物用量均显著低于全麻组($P<0.05$),术毕24 h的上肢感觉异常,腋窝疼痛评分全麻复合神经阻滞组均显著低于全麻组($P<0.05$),术后QoR-40评分全麻复合神经阻滞组显著高于全麻组($P<0.05$)。术后中性粒细胞和淋巴细胞的比值全麻复合神经阻滞组较全麻组明显降低($P<0.05$)。**结论** 全麻复合胸神经阻滞可提高保留胸肌式乳腺癌根治术后患者的舒适度和满意度,有助于提高早期康复的质量。

【关键词】 前锯肌平面阻滞;乳腺癌根治术;QoR-40量表;康复质量

【中图分类号】 R737.9 **【文献标志码】** A **DOI:**10. 3969/j. issn. 1672-3511. 2022. 08. 024

The effect of thoracic nerve combined with serratus anterior plane block on the quality of early rehabilitation of patients with breast muscle preservation after radical mastectomy

ZHEN Shuqing¹, JIN Ming², CHEN Huixia¹, WANG Hua¹, ZHAO Guangping¹, LI Jianhua¹, WANG Xinbo¹, CHEN Yongxue¹

(1. Department of Anesthesiology, Handan Central Hospital, Handan 056001, Hebei, China;

2. Department of Anesthesiology, The Affiliated Hospital of Hebei Engineering University, Handan 056001, Hebei, China)

【Abstract】 **Objective** To explore the effect of thoracic nerve combined with serratus anterior plane block on the quality of early postoperative recovery in patients undergoing pectoralis-sparing radical mastectomy. **Methods** The total 117 patients diagnosed with breast cancer and undergoing pectoral-sparing radical mastectomy in Handan Central Hospital from September 2020 to March 2021 were selected. According to whether combined thoracic nerve block was performed before surgery, the patients were divided into general anesthesia group and general anesthesia combined nerve block group. The incidence of nausea and vomiting, upper limb paresthesia, axillary pain score and the dosage of analgesic drugs were recorded 24 and 48 h after operation. Forty-eight hours after surgery, 40 quality of recovery scale (QoR-40) was performed. The ratio of neutrophil to lymphocyte was compared between preoperative blood routine and one day after operation. **Results** The incidence of nausea and vomiting and the dosage of analgesic remedial drugs in the general anesthesia combined nerve block group at 24h and 48h were significantly lower than those in the simple general anesthesia group ($P<0.05$). At 24h, the upper limbs had abnormal paresthesia and axillary pain. The scores of general anesthesia combined nerve block group were significantly lower than those of simple general anesthesia group ($P<0.05$), and the postoperative QoR-40 score of general anesthesia combined nerve block group was significantly higher than that of general

基金项目:河北省2020年度医学科学研究课题计划(20200484)

通信作者:陈永学, E-mail: usbs0092067@126.com

引用本文:甄书青,金明,陈慧霞,等.胸神经联合前锯肌平面阻滞对保留胸肌乳腺癌根治术后患者早期康复质量的影响[J].西部医学,2022,34

(8):1218-1221. DOI:10. 3969/j. issn. 1672-3511. 2022. 08. 024

anesthesia group ($P < 0.05$). The ratio of neutrophils to lymphocytes after the operation was significantly lower in the general anesthesia combined with nerve block group than in the simple general anesthesia group ($P < 0.05$). **Conclusion** General anesthesia combined with thoracic nerve block can improve the comfort and satisfaction of patients after breast-muscle-sparing radical mastectomy, and help improve the quality of early rehabilitation.

【Key words】 Serratus anterior plane block; Radical mastectomy; QoR-40 scale; Rehabilitation

乳腺癌发病率逐年增加,保留胸肌式扩大根治术是目前较为常用的手术方式。由于胸部神经支配较为复杂,有来自于臂丛神经的胸外侧、胸内侧神经,胸长胸背神经以及来源于胸神经的侧皮支和前皮支^[1-2]。第二胸神经又称为肋间臂神经,其支配上臂内侧的皮肤^[3]。手术过程中对于部分上述神经存在不可逆的损伤。相关神经损伤带来术后上肢感觉异常,腋窝疼痛等不适,降低患者满意度,对加速术后康复不利,甚至影响患者长期生存质量^[4-5]。有研究提出术中应尽可能保留胸内外侧神经以及肋间臂神经,但由于神经本身较细,且变异度很高,要想完全保留难度较大^[6]。因此,如何减轻术后上肢感觉异常、腋窝疼痛等相关症状对患者术后满意度及加速术后康复有重要作用。本研究旨在探讨术前行胸神经联合前锯肌平面阻滞是否可以改善术后相关的并发症,提高患者康复质量和满意度。

1 资料与方法

1.1 一般资料 本研究按照双盲、随机对照试验的方式进行(批号:HD2021-053),经河北省邯郸市中心医院伦理委员会的批准。患者于术前签署了参与研究的知情同意书。选取 2020 年 9 月~2021 年 3 月于邯郸市中心医院诊断乳腺癌,并拟行保留胸肌式乳腺癌根治术的 120 例患者。纳入标准:患者年龄 18~70 岁,美国麻醉医师协会(ASA) I~III 级患者,术前未行化疗治疗,且交流能力尚可。排除标准:①患者拒绝参与该研究。②局麻药过敏。③术前长期服用止痛药。④有谵妄和认知功能障碍的高风险人群。⑤有过同侧乳腺手术史的患者。最终全麻组因为 1 例患者入室后拒绝,1 例因为术后 24 h 内出血二次手术共退出 2 例。全麻复合神经阻滞组因为 1 例患者入室后血压过高伴心前区不适取消手术共推出 1 例。

1.2 方法 患者通过电脑数字法随机分为两组,全麻组和全麻复合神经阻滞组。手术当天,患者进入手术间后,通过信封告知主管麻醉医师分组情况。常规行心电图、心率、氧饱和度、血压及麻醉深度监测(BIS)。全麻诱导采用静脉诱导方式,使用维库溴铵(0.1 mg/kg),舒芬太尼(0.4 μ g/kg),丙泊酚(1~2.5 mg/kg),麻醉深度 BIS 值控制在 50~60。气管插管完成后,患者取仰卧位,手术侧手臂外展。由同一名经

过培训且经验丰富的麻醉医师进行神经阻滞操作。无菌技术下,使用超声(迈瑞,P075760-05,中国),高频线阵超声探头(15 MHz)进行神经阻滞操作。探头置于锁骨下方,超声定位喙突正中矢状面。轻微旋转探头,由内侧向外侧形成平面内针轨迹。第一次注射是在胸大肌和胸小肌之间,全麻复合神经阻滞组注入 0.3%罗哌卡因 10 mL。然后将探头侧向移动,在第 3、4 肋腋中线水平在前锯肌深面进行第二次注射,注入 0.3%罗哌卡因 20 mL。全麻组不采用任何神经阻滞方法。神经阻滞药物由一名不清楚分组情况的麻醉护士提前配置。术后镇痛补救药物使用吗啡,每次肌注 5 mg。一名经过培训的麻醉护士在不清楚分组情况下进行访视并记录术毕 24、48 h 患者恶心呕吐发生率,上肢、胸壁感觉异常以及镇痛补救药物的用量。于术毕 48 h 行 QoR-40 评分。同时分析术前与术毕 24 h 中性粒细胞与淋巴细胞的比值(NLR)。

1.3 统计学分析 采用 SPSS 19.0 软件对所有数据进行统计分析,计量资料以($\bar{x} \pm s$)表示,每对组间采用独立样本 t 检验;计数资料以百分数(%)表示,并在每组之间进行皮尔逊卡方检验。以 $P < 0.05$ 为差异有统计学意义。

2 结果

2.1 患者一般情况 两组患者一般情况比较,差异无统计学意义($P > 0.05$),见表 1。

表 1 患者特征[$(\bar{x} \pm s)$, n]

Table 1 Characteristics of patients

一般资料	全麻组($n=58$)	全麻复合神经阻滞组($n=59$)	P
年龄(岁)	59.00 \pm 11.20	58.00 \pm 10.80	0.67
体重(kg)	61.30 \pm 10.50	60.60 \pm 9.80	0.61
身高(cm)	156.40 \pm 5.40	155.20 \pm 4.70	0.79
ASA(%)			
I	39.10	40.90	
II	42.30	41.30	0.53
III	18.60	17.80	
手术时间(min)	122.30 \pm 24.00	131.20 \pm 22.20	0.31

2.2 术后镇痛药物补救用量,恶心呕吐发生率及术后上肢感觉异常发生率 两组全麻复合神经阻滞组患者术后 24、48 h 吗啡用药剂量明显低于全麻组,差异有统计学意义($P < 0.05$);全麻复合神经阻滞组术后 24、48 h 恶心呕吐发生率明显低于全麻组,差异有

统计学意义;全麻复合神经阻滞组术后 24 h 上肢感觉异常发生率明显低于全麻组,差异有统计学意义;两

组术后 48 h 上肢感觉异常发生率比较差异无统计学意义,见表 2。

表 2 术后镇痛药物补救用量,恶心呕吐发生率及术后上肢感觉异常发生率[($\bar{x} \pm s$), $n(\times 10^{-2})$]

Table 2 Remedial dosage of postoperative analgesics, incidence of nausea and vomiting, and incidence of postoperative upper limb paresthesia

组别	n	术后吗啡用量(mg)		恶心呕吐		术后上肢及胸壁感觉异常	
		24 h	48 h	24 h	48 h	24 h	48 h
全麻组	58	7.59±1.56	12.52±2.57	22(37.93)	31(53.45)	20(34.48)	33(56.90)
全麻复合神经阻滞组	59	3.24±0.51	7.12±1.54	10(16.95)	12(20.34)	4(6.78)	26(44.07)
P		<0.05	<0.05	<0.05	<0.05	<0.05	0.12

2.3 术后 QoR-40 评分 全麻复合神经阻滞组术后 QoR-40 评分总分以及舒适度和疼痛部分显著高于全麻组($P < 0.05$),见表 3。

表 3 术后 QoR-40 评分($\bar{x} \pm s$, 分)

Table 3 Postoperative QoR-40 score

QoR-40 量表内容	全麻组 (n=58)	全麻复合神经阻滞组 (n=59)	P
舒适度	46.22±3.73	51.04±4.37	<0.05
情绪	40.28±4.10	40.68±4.14	0.871
独立行为	20.60±3.08	20.92±3.03	0.815
获得支持感	33.68±2.95	32.95±2.22	0.632
疼痛	27.88±3.36	30.98±3.55	<0.05
总分	168.66±9.91	176.57±9.77	<0.05

2.4 术前与术后 24 h NLR 比值 两组术前的 NLR 比值比较差异无统计学意义($P > 0.05$),而术毕 24 h,全麻复合神经阻滞组的 NLR 值较全麻组显著降低($P < 0.05$),见图 1。

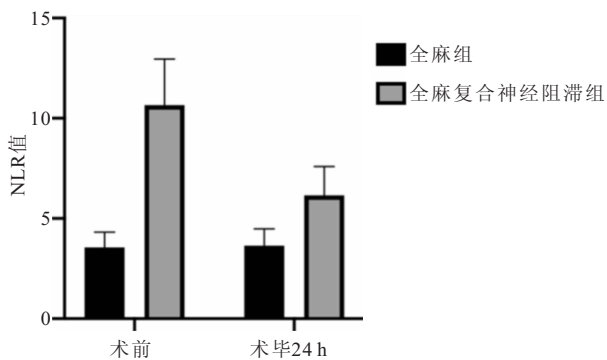


图 1 两组术前与术毕 24 h NLR 值的变化

Figure 1 Changes in NLR values of the two groups before and on the first day after the operation

3 讨论

2020 年全球乳腺癌新增人数达 226 万,超过肺癌,成为全球发病率第一的癌症^[7-8]。保留胸肌式乳腺癌根治术是乳腺癌治疗的重要手段,但 45.5% 的患者存在术后急性疼痛,其中 5%~20% 会进展为慢性疼痛^[9-10]。术后疼痛同时会带来肺和心脏相关的并发症,对于加速术后康复极其不利^[11-12]。常常采用多模

式镇痛的方式来解决患者的术后疼痛问题,但对于神经损伤的评估与患者相关满意度的研究尚缺乏^[13]。

目前临床上有很多胸部神经阻滞方式作为多模式镇痛的重要组成部分用于乳腺癌根治术^[14],如胸肌间平面阻滞、前锯肌平面阻滞、竖脊肌平面阻滞等,在围术期镇痛效果,减少阿片类药物方面均取得了不错的效果^[15-19]。但由于保留胸肌式乳腺癌手术涉及胸部神经多且复杂,想要完整地做好神经阻滞并不容易。胸内侧神经发自 C8 至 T1 内侧束或直接从前股发出,在腋动脉前面与胸外侧神经的纤维汇合,然后进入胸小肌的深面,发出一些分支支配该肌肉。胸外侧神经发自臂丛 C5、C6、C7 外侧束,跨过腋动脉、穿过喙锁胸筋膜,到达胸大肌深面^[20]。有研究指出,胸内外神经如在手术中被损伤,将导致患者术后胸壁感觉异常以及胸肌萎缩,对患者短期和长期的恢复都有影响^[21-22]。肋间臂神经由第 2 肋间神经外侧皮支的后支与第 1、3 肋间神经的外侧皮支联合组成。除了支配侧胸壁的皮肤还穿过腋窝后方支配上肢内侧皮肤的感觉。如术中将该神经切断,术后出现上肢感觉障碍的发生率高达 60% 以上且随着时间延长也很难痊愈^[23]。术中尽可能地保留肋间臂神经会大大降低术后上肢感觉障碍的发生率,但由于术中牵拉、钳夹等操作仍然会引起一定程度的上肢麻木感,引起患者术后不适^[23]。因此本研究采用术前胸神经联合前锯肌平面阻滞的方式,以期超前阻滞胸内外神经与胸段脊神经侧皮支与前皮支,提高患者术后满意度。本研究结果显示,与单纯全身麻醉相比,胸神经联合前锯肌平面阻滞可显著减少术后 24、48 h 镇痛补救药物用量。同时,神经阻滞组术后上肢、胸壁感觉异常发生率,恶心呕吐发生率均明显低于全麻组。

中性粒细胞与淋巴细胞比值已经被证实是评价机体炎症表现的一种可靠且经济的指标,通过血常规检验就能获取。同时该指标兼顾白细胞与淋巴细胞系统,能够客观地评价机体的免疫炎症状态。本研究中术毕 24 h 后,全麻联合神经阻滞组的 NLR 值显著低于全麻组,说明术前复合神经阻滞的方法可以降低

机体的免疫反应,对减轻局部的神经相关疼痛与水肿也有一定好处。QoR-40 评分表是目前评估术后患者康复较为全面的量表,分为舒适度、情绪、独立行为、获得支持感、疼痛五个部分^[24]。本研究结果显示全麻复合神经阻滞组术后 48hQoR-40 总分显著高于全麻组,特别是在舒适度和疼痛部分与全麻组相比显著增高($P<0.05$)。这表明胸神经联合前锯肌平面阻滞用于乳腺癌手术有利于患者早期恢复,符合加速术后快速康复的理念。

本研究仍有一定的局限性:①我们的研究尽管进行的是双盲干预,外科医师的手术操作差异对神经的损伤程度仍然是不确定因素。②患者文化水平差异可能导致 QoR-40 评分存在一定主观倚倚风险。

4 结论

全麻复合胸神经联合前锯肌平面阻滞有助于提高保留胸肌式乳腺癌根治术后患者的舒适度和满意度,是提高早期康复质量的重要基础,对推动加速康复外科非常积极的作用。

【参考文献】

[1] KNACKSTEDT R, GATHERWRIGHT J, CAKMAKOGLU C, *et al.* Predictable Location of Breast Sensory Nerves for Breast Reinnervation[J]. *Plast Reconstr Surg*, 2019, 143(2): 393-396.

[2] ROBINSON H, MISHRA S, DAVIES L, *et al.* Anatomical Evaluation of a Conventional Pectoralis II Versus a Subscapular Plane Block for Breast Surgery[J]. *Anesth Analg*, 2020, 131(3):928-934.

[3] DUCIC I, ZAKARIA H M, FELDER J M 3rd, *et al.* Nerve Injuries in Aesthetic Breast Surgery: Systematic Review and Treatment Options[J]. *Aesthet Surg J*, 2014, 34(6): 841-856.

[4] CALI CASSI L, BIFFOLI F, FRANCESCONI D, *et al.* Anesthesia and analgesia in breast surgery: the benefits of peripheral nerve block[J]. *Eur Rev Med Pharmacol Sci*, 2017, 21(6): 1341-1345.

[5] SANSONE P, GREGORIO GIACCARI L, FAENZA M, *et al.* What is the role of locoregional anesthesia in breast surgery? A systematic literature review focused on pain intensity, opioid consumption, adverse events, and patient satisfaction[J]. *BMC Anesthesiol*, 2020, 20(1):290.

[6] GONÇALVES ADE V, TEIXEIRA LC, TORRESAN R, *et al.* Randomized clinical trial on the preservation of the medial pectoral nerve following mastectomy due to breast cancer: impact on upper limb rehabilitation[J]. *Sao Paulo Med J*, 2009, 127(3): 117-121.

[7] HULVAT M C. Cancer Incidence and Trends[J]. *Surg Clin*

North Am, 2020, 100(3):469-481.

[8] 杨畅, 刘强. 美国国家综合癌症网络临床实践指南:乳腺癌(2020V4)更新解读[J]. *临床外科杂志*, 2021, 29(1):16-19.

[9] 胡海北, 权广前, 陈强, 等. 乳腺癌术后疼痛综合征的发生情况及其危险因素分析[J]. *癌症进展*, 2019, 17(4):445-448.

[10] 李博然, 张享, 王鑫, 等. 乳腺癌术后疼痛综合征发生的危险因素[J]. *中国实验诊断学*, 2017, 21(5):926-928.

[11] DU H, LIU X, LI F, *et al.* Anesthetic effect of ultrasound-guided multiple-nerve blockade in modified radical mastectomy in patients with breast cancer[J]. *Medicine(Baltimore)*, 2021, 100(7): e24786.

[12] 钱柳, 刘进. 围手术期疼痛监测的现状与研究进展[J]. *国际麻醉学与复苏杂志*, 2021, 42(8):869-874.

[13] WILLIAMS L, ITELD L. Moving Toward Opioid-Free Breast Surgery: Regional Blocks and a Novel Technique[J]. *Clin Plast Surg*, 2021, 48(1):123-130.

[14] 李娇, 李民. 超声引导下胸神经阻滞在乳腺手术围术期应用的研究进展[J]. *临床麻醉学杂志*, 2017, 33(10):1036-1038.

[15] 李渭敏, 王汉兵, 郑雪琴, 等. 胸壁神经阻滞对乳腺癌根治术后急慢性疼痛的影响[J]. *广东医学*, 2018, 39(8):1189-1192.

[16] TANG W, LUO G, LU Y, *et al.* Application of a new serratus anterior plane block in modified radical mastectomy under ultrasound guidance: A prospective, randomized controlled trial[J]. *J Clin Anesth*, 2021, 9, 74:110377.

[17] Woodworth G E, Ivie R M J, Nelson S M, *et al.* Perioperative Breast Analgesia: A Qualitative Review of Anatomy and Regional Techniques[J]. *Reg Anesth Pain Med*, 2017, 42(5):609-631.

[18] 赵定亮, 王然, 马超, 等. 超声引导下前锯肌平面阻滞联合氟比洛芬酯预防乳腺癌术后疼痛综合征[J]. *临床麻醉学杂志*, 2019, 35(11):1075-1079.

[19] 周新, 胡胜红, 王胜斌, 等. 超声引导下单次竖脊肌平面阻滞对单侧乳腺癌根治术后患者恢复的影响[J]. *癌症进展*, 2020, 18(5):479-481, 488.

[20] 王爽, 黄晨晨, 夏琴, 等. 前锯肌平面联合胸横肌平面阻滞在乳腺癌改良根治术中的临床应用[J]. *西部医学*, 32(12): 1835-1840.

[21] SHARP E, ROBERTS M, ŻURADA-ZIELIŃSKA A, *et al.* The most commonly injured nerves at surgery: A comprehensive review[J]. *Clin Anat*, 2021, 34(2):244-262.

[22] 林夏兰, 周华成. 胸神经阻滞方法研究进展[J]. *中国疼痛医学杂志*, 2017, (11):851-854.

[23] MUSTONEN L, AHO T, HARNO H, *et al.* What makes surgical nerve injury painful? A 4-year to 9-year follow-up of patients with intercostobrachial nerve resection in women treated for breast cancer[J]. *Pain*, 2019, 160(1): 246-256.

[24] CHEN Y, WANG J, LIU S, *et al.* Development and Validation of the Chinese Version of the Quality of Recovery-40 Questionnaire[J]. *Ther Clin Risk Manag*, 2020, 16:1165-1173.

(收稿日期:2021-09-27;修回日期:2022-02-15;编辑:黎仕娟)